

# Laparoskopie bei akutem Abdomen - Stielgedrehtes perforiertes Meckel'sches Divertikel

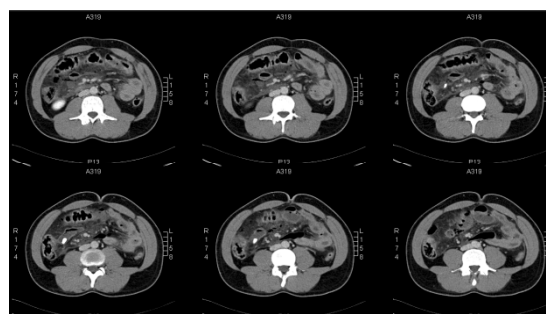
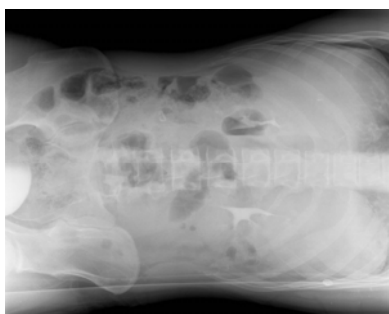
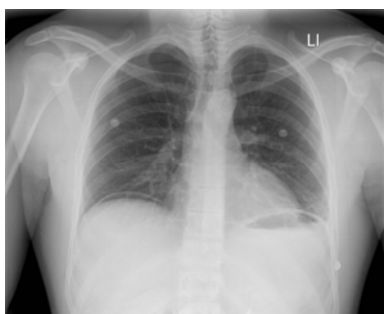
B. Limper, J. Tegelbeckers, K. Peitgen, Bottrop

## Anamnese

- 27-jähriger Patient mit plötzlich eintretenden stärksten Abdominalschmerzen im Mittelbauch
- McBurney-Punkt nicht druckschmerzhaft, kein Loslass-, Psoasschmerz
- Rektale Untersuchung unauffällig
- Innerhalb von zwei Stunden klinisches Bild eines „akuten Abdomens“.

## Diagnostik

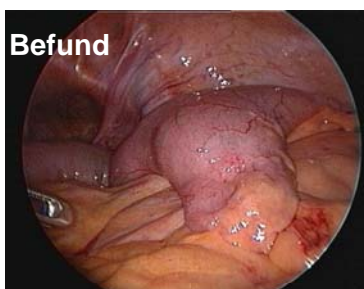
Abdomenübersicht/LSL/CT-Abdomen: Freie intraperitoneale Luft, Dünndarmkonglomerat Mittelbauch, Peritonitis



Labor: Leukozytose, CRP 217 mg/dl, keine Cholestase, erhöhte Nierenretentionsparameter

## Notfall-Laparoskopie

- In das Mesocolon transversum perforiertes Meckel'sches Divertikel
- Vier- Quadrantenperitonitis
- Resektion mit Linear-Stapler

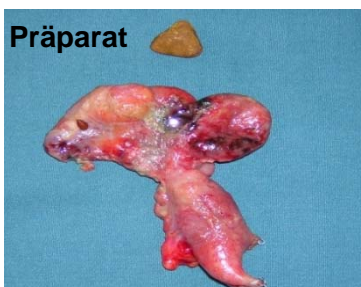


## Meckel'sches Divertikel

- Rudiment des D. omphaloentericus
- Häufigkeit 3 %
- Ektope Magenschleimhaut 50% d.F.

## Postoperativer Verlauf

- Fünf Tage Antibiotikatherapie
- Sofortiger Kostaufbau
- Mobilisation
- Entlassung nach 8 Tagen



J.F.Meckel d. J.



Originalpräparat  
1892

## Zusammenfassung

- Bei unklaren gastrointestinalen Blutungen auch an das Meckel-Divertikel denken.
- Ausschluss Meckel-Divertikel sollte bei akutem/unklarem Abdomen immer erfolgen.
- Laparoskopie : wichtiges „diagnostisches Werkzeug“.
- Auch das akute Abdomen kann minimal invasiv beherrscht werden.