

Blutung im Triangle of Pain – Fibrin-Vlies Applikation bei der TEPP

Ter Voert J., Limper B., Kamrath L., Celesnik J.

Knappschaftskrankenhaus Bottrop, Klinik für Allgemein- und Viszeralchirurgie, Bottrop, Deutschland

Einleitung/Hintergrund:

Die meisten Leistenbruchoperationen in unserer Klinik werden als Total extraperitoneale Patch-Plastik (TEPP-Technik) vorgenommen. Blutungen lassen sich in der Regel mit HF-Strom kontrollieren. Im Bereich des Triangle of pain ist die Stromapplikation obsolet.

Patient und Methoden:

Ein 46 jähriger Patient stellt sich mit einer schmerzhaften, reponiblen Leistenhernie rechts in der Herniensprechstunde vor. Als Voroperation wird über eine offene Appendektomie vor vielen Jahren berichtet. Es wird die Indikation zur operativen Versorgung in TEPP-Technik gestellt. Zunächst wird der präperitoneale Raum nach Einbringen des 10 mm Kameratrokars und der beiden 5mm Arbeitstrokare präpariert. Die mediane Bruchlücke ist unauffällig, die laterale Bruchlücke misst etwa 2,5 cm (LII-Hernie nach der EHS-Klassifikation, Abb.1). Es wird ein 10 X 15 cm messendes, anatomisch angepasstes Netz über den Kameratrokar eingebracht. Bei Positionierung des Netzes wird im Bereich des „Triangle of Pain“ (Abb.2) eine kleine arterielle Blutung sichtbar (Abb. 3 u. 4). Eine Elektrokoagulation ist hier obsolet. Somit wird die OP-Strategie geändert und der untere 5 mm Trokar gegen einen 10 mm Trokar ausgetauscht und eine Komresse zur passageren Blutstillung eingebracht. Das Netz wird medial symphysär positioniert. Nun wird unter Sicht ein 4,8 x 4,8 cm großes „pre-rolled“ TachoSil® Fibrin-Vlies (Fa. Takeda) in den präperitonealen Raum eingebracht, über der Blutung ausgerollt, und mit einem feuchtem Stieltupfer andrapiert (Abb. 5, 6 u. 7). Die Blutung sistiert und das Netz kann erneut platziert werden (Abb. 8).

Ergebnisse:

Der postoperative Verlauf war unkompliziert, die Drainage wurde am ersten postoperativen Tag entfernt. Vor Entlassung am Folgetag zeigt sich sonographisch keine Flüssigkeit präperitoneal. Bei der Nachuntersuchung 14 Tage postoperativ ist der Patient beschwerdefrei.

Schlussfolgerung:

Eine Blutung bei der TEPP-Operation im Triangle of Pain ist selten. Auf die HF-Stromapplikation muss hier verzichtet werden. Stattdessen kann eine Blutungskontrolle unter Schonung der neuralen Strukturen durch die Applikation eines Fibrin-Vlieses erzielt werden.

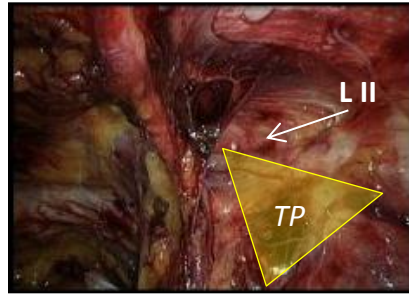


Abb.1: Hernia indirecta (LII)

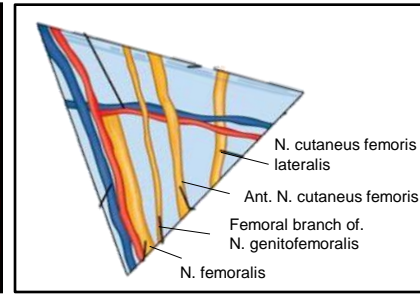


Abb.2: Triangle of pain

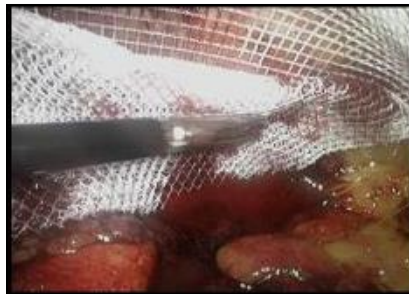

Abb.3: Blutung bei Netzimplantation

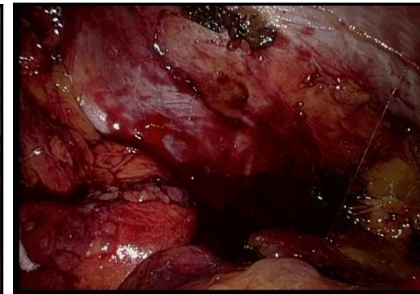


Abb.4: Extraperitoneale Blutung

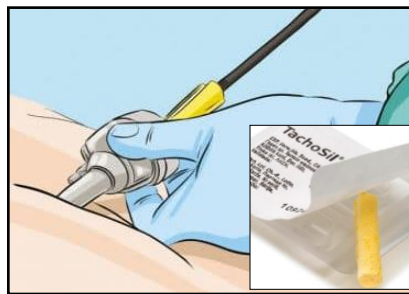

Abb.5: Einbringen des TachoSil®

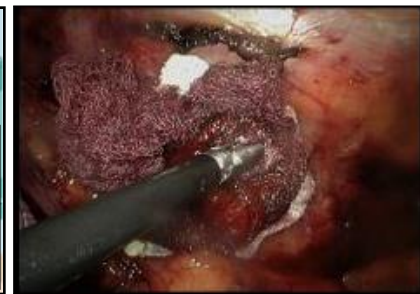

Abb.6: Andrücken des TachoSil®

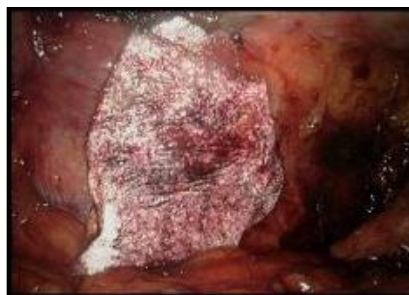

Abb.7: TachoSil®- Applikation

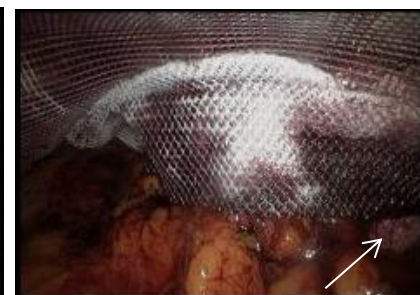

Abb.8: Nach TEPP-Hernioplastik

