

Atypische Narbenhernie nach konventioneller Nephrektomie -

Therapiemöglichkeit Bauchdeckenrekonstruktion mittels Onlay-Hernioplastik

B. Limper¹, A. Taskin¹, L. Kamrath¹, K. Peitgen², J. Celesnik¹

¹Knappschaftskrankenhaus Bottrop GmbH

²St. Vinzenz-Hospital Dinslaken

Einleitung:

Bei größeren Defekten oder Rezidivhernien empfiehlt sich ein Bruchlückenverschluss unter Verwendung eines Kunststoffnetzes. Das Prinzip besteht in der Stabilisierung sowie einer Verstärkung der geschwächten Bauchwand. Dabei gibt es verschiedene Therapieoptionen beim Einbringen eines Netzes.

Methode:

Ein 80-jähriger Parkinson-Patient stellte sich mit starkem Reflux, begleitet von Aufstoßen und üblem Geruch trotz Hochdosis-Therapie mit Pantoprazol in unserer Klinik vor. Klinisch zeigte sich eine große Narbenhernie (Abb. 2) nach konventioneller Nephrektomie linksseitig. Im Abdomen-CT (Abb. 1) findet sich eine circa 5,5 cm große Bruchlücke, durch die sich Dünndarmschlingen sowie Anteile des Colon descendens und ein Großteil des Magens mit Einschnürung des Pylorus und des gastro-duodenalen Überganges herniiert hatten. Somit war ersichtlich, dass eine rein internistische Therapiemöglichkeit für den Patienten nicht besteht, sodass wir die Indikation zur operativen Versorgung der Narbenhernie stellen.

Verlauf:

Wir führen eine konventionelle Narbenhernioplastik durch. Diese erfolgt durch die Herniotomie mit Inkarzerat-Reduktion (Abb. 3), intestinaler Adhäsionslyse und Bruchlückenresektion (Abb. 4). Dabei stellt sich eine circa 5 x 5 cm messende Bruchlücke (Abb. 5) dar. Der Bruchlückenverschluss sowie die postero-laterale Bauchdeckenrekonstruktion wurde durch eine 2-reihige-Stoß-auf-Stoß-Naht mittels FilBloc-Fäden wiederhergestellt (Abb. 6). In Onlay-Technik wurde abschließend ein 20x10 cm Polypropylen-Mesh zur Bauchwandverstärkung eingelegt und mit einer fortlaufenden Naht kreisförmig befestigt (Abb. 7).

Ergebnis:

Der postoperative Verlauf war komplikationslos, die Redon-Drainage konnte am 2. postoperativen Tag entfernt werden. Die Wunde zeigte sich reizlos (Abb. 8). Der Patient konnte wieder regelrecht seine Parkinson-Medikation zu sich nehmen. Die Refluxsymptomatik besserte sich zunehmend.

Schlussfolgerung:

Die konventionelle Bauchdeckenrekonstruktion mittels Onlay-Hernioplastik kann in besonderen Fällen ein adäquates Verfahren zur Behandlung großer Narbenhernien darstellen.

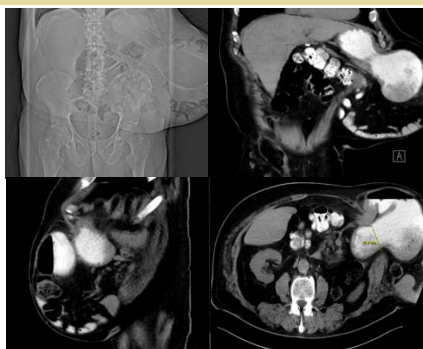

Abb. 1: Abdomen CT – Inkarzerierte Narbenhernie

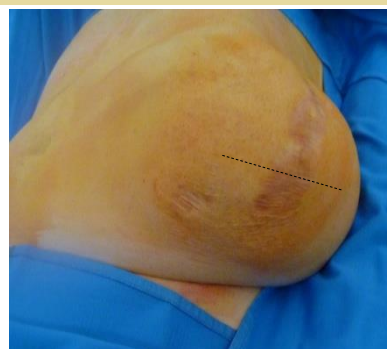

Abb. 2: Narbenhernie nach Nephrektomie / Prä-OP

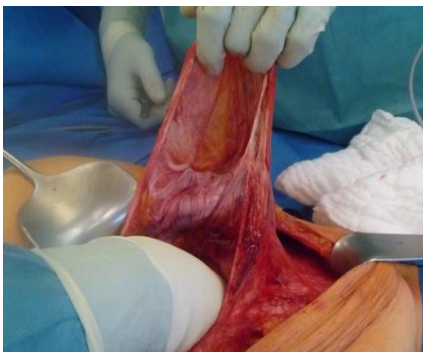

Abb. 3: Präparation des Bruchsackes

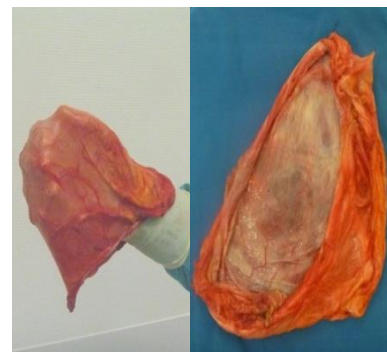

Abb. 4: Bruchsack nach Resektion

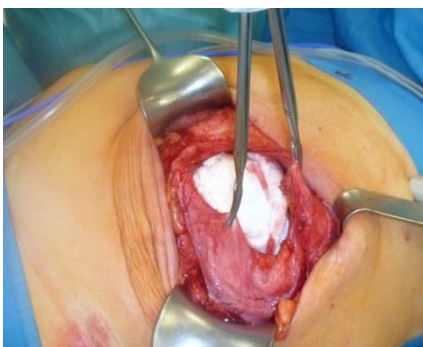

Abb. 5: Bruchlücke circa 5 x 5 cm

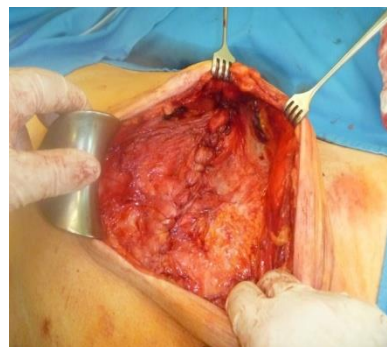


Abb. 6: 2-reihige Stoß-auf-Stoß Bauchdeckenrekonstruktion

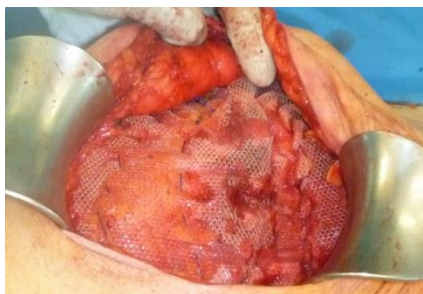

Abb. 7: Polypropylen-Mesh (20x10cm) in Onlay-Technik

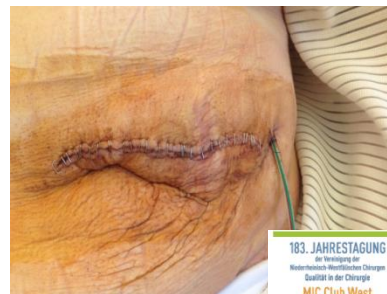

Abb. 8: Wundverschluss Post-OP